

*Originalni članci/
Original articles*

HIRURŠKO LEČENJE
EKSTRAGONADALNOG TUMORA TESTISA
U MEDIJASTINUMU
SURGICAL TREATMENT OF
EXTRAGONADAL TESTIS'S TUMOR IN
MEDIASTINUM

Correspondence to:

Dejan Stojković

Vojnomedicinska akademija,
Crnotravska 17, 11040 Beograd
Tel. 011 266 11 22

dekonja45@yahoo.com

Dejan Stojković¹, Vlado Cvijanović^{1,2}, Nebojša Marić^{1,2},
Aleksandar Ristanović¹, Nataša Vešović¹, Vanja
Kostovski¹, Ljubinko Đenić¹, Aleksandar Nikolić¹,

¹ Klinika za grudnu hirurgiju, Vojnomedicinska akademija, Beograd

² Medicinski fakultet Vojnomedicinske akademije, Univerzitet odbrane,
Beograd

Ključne reči

tumori germinativnih ćelija, teratom,
ekstragonadalni tumor testisa u
medijastinumu, hirurško lečenje

Key words

germ cell tumor, teratoma, mediastinal
extragonadal tumor of testis, surgical
treatment

Sažetak

Ekstragonadalni germinativni tumori u medijastinumu su prava retkost i javljaju se pretežno kod mladih muškaraca. Mogu biti benigni, mešoviti, seminomski i neseminomski germinativni tumori kojima pripadaju i maligni teratomi. Prisutni su u 3-5% slučajeva. Kada se jave, lokalizovani su u retroperitoneumu ili medijastinumu. Serološki markeri njihovog pojavljivanja su povećanje vrednosti alfa-fetoproteina (AFP), humanog horionskog gonadotropina (beta-hCG), gama-glutamin-transferaze (gama-GT) i laktatdehidrogenaze (LDH). Definitivnu potvrdu bolesti daje patohistološka verifikacija tumora. Cilj ovog rada je da se prikaže naše iskustvo u lečenju ovog retkog entiteta.

Prikazali smo bolesnika dobi od 37 godina kod koga je zbog respiratornih tegoba učinjena multislajсна kompjuterizovana tomografija (MSCT) grudnog koša na kojoj je uočena tumorska promena u prednjem i srednjem medijastinumu, što je bilo praćeno povećanjem markera u serumu. Nakon učinjene tru cut iglene biopsije, patohistološki je potvrđeno da se radi o mixed germ cell tumoru koji je nakon sprovedene adjuvantne hemoterapije ekstimpiran u celosti.

Torako-hirurško lečenje germinativnih tumora medijastinuma je terapija izbora nakon sprovedene neoadjuvantne hemoterapije.

UVOD

Prema histološkoj klasifikaciji tumora pluća Svetske zdravstvene organizacije (WHO) iz 2004. godine teratomi spadaju u tumore germinativnih ćelija koji pripadaju grupi neobičnih i retkih tumora pluća. Mogu biti zrele i nezrele forme. Najčešće se javljaju neseminomski germinativni tumori (60-70%), dok su drugi po učestalosti seminomski germinativni tumori (30-40%). Neseminomski germinativni tumori se dele na: „yolk-sac“ tumore, embrionalne karcinome, hioriokarcinome, teratome i nonteratomazne kombinovane germinativnoćelijske (germ cell) tumore. Sagrađeni su od epitelnih i mezenhimnih elemenata: koža i njeni derivati - dlake, lojne žlezde, kao i mišićno i masno tkivo, hrskavica, respiratorni i digestivni epitel i tkivo pankreasa.

Pretpostavlja se da tumor u medijastinumu nastaje tako što okultni karcinom *in situ* iz gonada migrira. Ekstragonadalni tumori čine 5-10% svih germinativnoćelijskih tumora.^{1,2}

Petogodišnje preživljavanje kod pacijenata koji su primili hemoterapiju je 40-65%. Simptomi su u početnoj fazi oskudni i nespecifični i ispoljavaju se u vidu kašlja, hemoptizija, otežanog disanja i opšte slabosti.

Kada se jave, navedeni simptomi zahtevaju radiološku dijagnostiku. Ukoliko se na radiografiji grudnog koša primeti proširena senka medijastinuma indikovano je uraditi MSCT grudnog koša na kome se uočava tumorska promena, njegova lokalizacija i odnosi sa okolnim anatomskim strukturama. Za definitivnu patohistološku verifikaciju bolesti primenjuju se perkutana biopsija iglom, bronhoskopija, kao i VATS (video-asistirana torakoskopija) ili

torakotomija koje ujedno predstavljaju dijagnostički i terapijski postupak.³

Prikaz bolesnika

U radu je prikazan bolesnik muškog pola, starosti 37 godina, koji je pušač i kome je ambulantno, zbog pojave kašlja i gušenja, učinjena rutinska kontrolna radiografija pluća i srca. Ovim pregledom je uočena proširena senka medijastinuma, koja je pobudila sumnju na postojanje tumora, te je bio indikovana MSCT grudnog koša radi bolje i detaljnije vizuelizacije (slika 1.). Uočena je solidna, nekrotična promena veličine 14x10 cm locirana u prednjem medijastinumu. Tumor se nalazio preaortalno i potiskivao aortu unazad, levo propagirao ka plućima i vršio kompresiju levog bronhijalnog stabla. Posledično je postojala atelektaza donjeg levog režnja, hipoventilacija gornjeg režnja i pleuralni izliv. Nalaz u abdomenu i maloj karlici je bio bez patološkog supstrata.

Po dijagnostičkom protokolu učinjena je i rigidna bronhoskopija s ciljem da se uzorkuje tumorska masa iz medijastinuma. Endoskopski nalaz je bio uredan. U istom aktu urađena je *tru cut* iglena biopsija nakon čega je patohistološki dijagnostikovana *mixed germ cell* tumor. Vrednosti tumor markera u serumu iznosile su: bHCG=47.5, AFP=968,4.

Pacijent je konzilijarno sagledan radi određivanja terapije. S obzirom da je patohistološki nalaz pokazao da se radi o mešovitoj formi koja sadrži malignu i benignu komponentu doneta je odluka da se lečenje započne sa

četiri ciklusa hemoterapije po BEP protokolu (bleomicin, etopozid, cisplatin). Pacijent je dobro podneo terapiju. Od neželjenih efekata zabeležena je tranzitorna leukopenija, te je četvrti ciklus terapije bio odložen nakratko.

Nakon sprovedene terapije, bolesniku je učinjen kontrolni MSCT grudnog koša radi procene efekta sprovedenog lečenja (slika 2.). Uočena je tumorska promena sa cističnim zonama veličine 180x65 mm u prednjem i srednjem medijastinumu retrosternalno i parasagitalno levo sa kaudalnom propagacijom parakardijalno levo. Levostrano je postojao manji pleuralni izliv sa vidljivom kompresivnom atelektazom pluća i elevirana hemidijafagma. Na preseccima kroz abdomen jetra je bila izrazito steatotična. U VIII segmentu uočavala se cistična pomena veličine oko 28x22 mm.

Imajući ovakav nalaz u vidu odlučeno je da se nastavi hirurškim lečenjem.

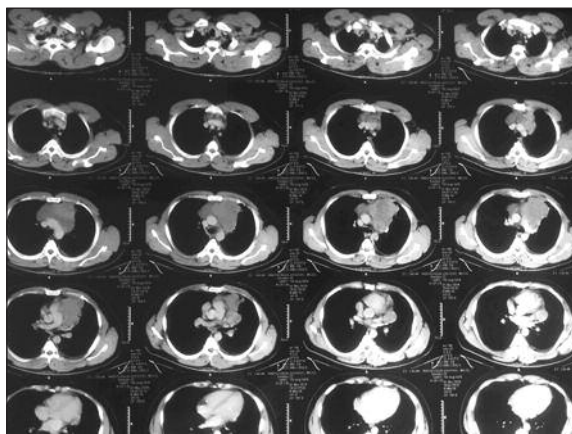
Na prijemu u Klinikum za grudnu hirurgiju pacijent je bio bez subjektivnih tegoba. Laboratorijske analize su se održavale u granicama referentnih vrednosti.

Ispitivanjem plućne funkcije spirometrijom i analizom gasova arterijske krvi u miru došlo se do optimalnih vrednosti za grudno-hirurški tretman (FEV1 60,5% ili 2,73 L, FVC 64,4% ili 3,56 IL sat O₂=98%).

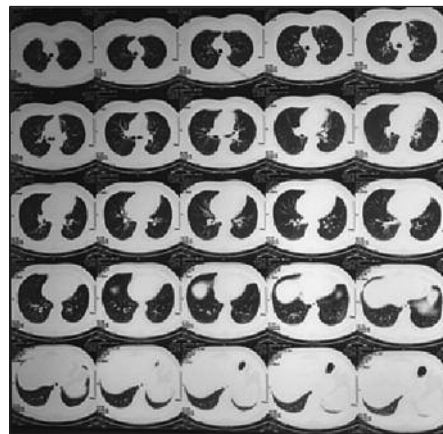
Nakon uobičajene preoperativne pripreme učinjena je leva anterolateralna torakotomija i ekstirpacija tumora u celosti, koji je svojom bazom bio oslonjen na perikard i prednji pol plućnog hilusa.

Po poboljšanju opšteg stanja postoperativno krenulo se sa sprovođenjem fizikalne kineziterapije s namerom što brže vertikalizacije i mobilizacije pacijenta, a zarad bolje ventilacije pluća koja su bila pre toga pod kompresijom. Urađene su kontrolne laboratorijske analize koje su bile u granicama referentnih vrednosti. Kontrolna radiografija je pokazala ekspanzirana pluća, ali sa smanjenom transparentcijom. Ovo je bila posledica duže kompresije pluća tumorskim tkivom, te su savetovane vežbe disanja u kućnim uslovima. Postoperativni tok je išao u dobrom pravcu te je pacijent sedmog postoperativnog dana otpušten kući u stabilnom opštem stanju.

Po odstranjivanju, makroskopski patohistološki nalaz tumora medijastinuma pokazao je cistično izmenjeno tkivo obavijeno kapsulom, ispunjeno bistrim seroznim sadržajem i poljima nekroze, a mikroskopski nalaz da se radilo o teratomu maturum (slika 3.).

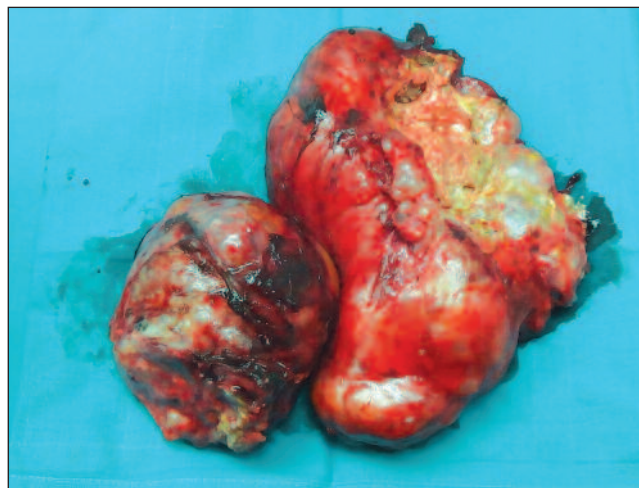


Slika 1: Inicijalni MSCT grudnog koša



Slika 2: Postoperativni MSCT grudnog koša

Nakon završenog hirurškog lečenja pacijent je ambulantno praćen tri godine na redovnim kontrolnim pregledima. Bio je dobrog opšteg stanja. Kontrolni MSCT grudnog koša, abdomena i male karlice ukazivao je da ne postoje znakovi recidiva tumora. Tumorski markeri održavali su se u referentnim vrednostima.



DISKUSIJA

Ekstragonadalni germinativni tumor u medijastinumu je redak. Ukoliko se jave simptomi, potrebno je uraditi radiološka ispitivanja. Metoda izbora u radiološkoj dijagnostici je MSCT. Osim toga, vrlo značajne su i vredosti tumorskih markera u serumu, koje su kod ovog tumora značajno povećane. Radi postavljanja definitivne dijagnoze potrebno je uraditi biopsiju promene. U zavisnosti od veličine tumora, lokalizacije i proširenosti bolesti donosi se odluka o načinu lečenja. Po preporukama stručnih udruženja, brojnih studija i prikaza treba početi neoadjuvantnom hemoterapijom. Nakon toga, torako-hirurškim tretmanom se uklanja tumor i kompresivne smetnje koje on vrši na okolne vitalne organe i krvne sudove. Ovakav pristup omogućava nizak postoperativni mortalitet i morbiditet. Čak i u slučaju benignih formi treba ih ekstimpirati jer su zabeleženi slučajevi njihove maligne transformacije. Prognoza nakon hirurške resekcije je dobra, a od hirurških tehnika mogu se primeniti medijalna sternotomija, lobektomija, video-asistirana torakoskopija (VATS) i ekstimpiracija.⁴⁻⁸

U istraživanju Liu Ying i saradnika prikazano je hirurško iskustvo u lečenju 54 pacijenata sa primarnim malignim medijastinalnim *germ cell* tumorima u periodu od 1990 do 2009. godine. 52 pacijenta su tretirana hirurškom resekcijom, a dva samo hemo-radioterapijom. Od 52 pacijenta, 28 je primilo neoadjuvantnu terapiju pre hirurškog lečenja. Nije bilo perioperativnog mortaliteta. Patohistološki rezultati dokazali su seminom kod 18 pacijenata, dok su u 36 slučajeva dijagnostikovani neseminomski *germ cell* tumori. Petogodišnje preživljavanje kod seminoma bilo je 87.7%. Trogodišnje i petogodišnje preživljavanje kod neseminomskih *germ cell* tumora bilo je 47.4% i 23%. Ovo navodi na zaključak da kompletna hirurška resekcija primarnog malignog medijastinalnog *germ cell* tumora posle neoadjuvantne hemo-radioterapije pokazuje duže preživljavanje pacijenata, s tim da seminomi imaju bolju prognozu u odnosu na neseminomske tumore.⁹

Kang CH i koautori uradili su retrospektivnu studiju sa 29 pacijenata sa primarnim medijastinalnim neseminomskim *germ cell* tumorom u periodu od 1988 do 2005 godine. Kurativna resekcija urađena je kod 21 pacijenta. Svi pacijenti bili su muškog pola i sa nespecifičnim respiratornim simptomima. Primenjena su tri različita režima preoperativne hemoterapije. Kompletna *en bloc* ekscizija bila je moguća kod 16 pacijenata. Rezultati ovog istraživanja pokazuju da hirurška resekcija nakon hemoterapije omogućava duže preživljavanje.¹⁰

Niimi Takao i saradnici prikazali su 19-godišnjeg pacijenta muškog pola, koji se najpre žalio na bolove u grudima. Sprovedena je radiografija pluća i srca na kojoj je bila uočena proširena senka medijastinuma. Da bi se postigao bolji uvid učinjen je CT glave, grudnog koša i abdomena i scintigrafija kosti. Na njemu je opisana velika medijastinalna masa i nekoliko bilateralnih plućnih metastaza. Serumske vrednosti hCG-a i alfa-fetoproteina bile su povećane. Perkutanom iglenom biopsijom tumora medijastinuma patohistološki je dokazan nezreli teratom (*mixed cell* tip). Sprovedena je indukciona hemoterapija cisplatinom, vinblastinom i bleomicinom. Zatim je urađena *en bloc* resekcija

ja rezidualne tumorske mase sa parcijalnom perikardiektomijom i klinastom resekcijom gornjeg levog režnja pluća da bi se uklonile rezidualni nodusi. Četiri nedelje nakon operacije sprovedena su dva ciklusa hemoterapije kombinacijom cisplatina, etopozida i ifosfamida. Pacijent je bio u remisiji 54 meseca nakon početka terapije.¹¹

Naši rezultati slični su literaturnim. Pacijent prikazan u ovom radu imao je ekstragonadalni tumor medijastinuma koji je lečen adjuvantnom hemoterapijom i hirurški sa povoljnim odgovorom. Inicijalni simptomi od strane respiratornog trakta javili su se u vidu kašlja i pojave gušenja. MSCT snimak (slika 1.) pokazao je tumorsku promenu sa cističnim zonama veličine 180x65 mm u prednjem i srednjem medijastinumu retrosternalno i parasagitalno levo sa kaudalnom propagacijom parakardijalno levo. Levostrano je postojao manji pleuralni izliv sa vidljivom kompresivnom atelektazom pluća i elevirana hemidijafragma. Povišene vrednosti tumorskih markera bHCG i AFP u serumu su takođe ukazivale na postojanje tumora. Dijagnoza je postavljena patohistološki nakon *tru cut* iglene biopsije. Primenjena je terapija za dijagnostiku i lečenje tumora prema protokolu Američkog udruženja za karcinome (American Joint Committee on Cancer AJCC). Ovaj protokol podrazumeva neoadjuvantnu hemoterapiju zbog supradijafragmalne lokalizacije, a zatim hiruršku resekciju tumora zbog vidljive rezidualne mase nakon hemoterapije i tumorskih markera u graničnim vrednostima (bHCG je bio 1.8). Nakon ekstimpiracije tumora (slika 3.), kontrolni MSCT grudnog koša (slika 2.) pokazao je da nema znakova recidiva bolesti u medijastinumu i posle tri godine od operacije.

Upoređujući prikazanog pacijenta sa istraživanjima i radovima drugih autora ističe se korist torakohirurškog lečenja. Resekcijom tumora postiže se radikalnost lečenja, a i otklanjaju kompresivne smetnje koje on vrši na okolne vitalne organe i krvne sudove, a čak se u literaturi navodi maligna transformacija i benignih formi ekstagonadalnih tumora testisa pa se i kod njih savetuje ekstimpiracija.

Zaključak

Ekstragonadalni germinativni tumori u medijastinumu su prava retkost i javljaju se pretežno kod mlađih muškaraca. U dijagnostici ove bolesti veoma je važno uraditi laboratorijske analize tumor markera, radiološko ispitivanje i biopsiju tumorske promene. Nakon dijagnostikovanja u lečenju se primenjuje hemoterapija i hirurško lečenje. Torako-hirurško lečenje germinativnih tumora medijastinuma je terapija izbora nakon sprovedene neoadjuvantne hemoterapije. Prognoza nakon hirurške resekcije je dobra i omogućava nizak postoperativni mortalitet i morbiditet.

Abstract

Introduction. Extragonadal mediastinal germ tumors are rare, predominantly in young males. They can be benign, mixed, seminoma or nonseminoma germ cell tumors which include also teratoma malignum. Incidence is 3-5%. They are localized in retroperitoneum or mediastinum. Serological markers are high values of alpha-fetoprotein (AFP), human chorionic gonadotropin (beta- hCG), gamma-glutamyl transaminase (gamma-GT) and lactate dehydrogenase (LDH). Pathological examination is definitive for confirmation of disease. Main goal of this case report is our experience in the treatment of this rare entity.

Male patient, 37 years was presented. After respiratory symptoms, multislice computed tomography (MSCT) of thorax was made. There was seen tumor mass in front and middle mediastinum. Serological markers were increased. After true cut needle biopsy, there was pathological confirmation about mixed germ cell tumor which was totally extirpated after neoadjuvant chemotherapy.

Thoracic surgery is a method of choice for treatment of germ mediastinal tumors after neoadjuvant chemotherapy.

LITERATURA

1. S. Marković, Urologija-odabrana poglavlja, Velarta, Beograd, 2009.
2. European Association of Urology, Pocket Guideling, GLD Gnafimedia, 2015.
3. MD Shields, W Thomas, J. LoCicero, C. Reed, R. Feins, Benign Germ Cell Tumors of the Mediastinum, Chapter 192, pages 2390-2395 in General Thoracic Surgery, 7th Edition, Lippincott Williams & Wilkins, Chicago, 2009.
4. A. de Hoyos, R. S. Sundaresan, Resection of Mediastinal Teratoma, Oper. Tech. Thorac Cardiovasc. Surg, 2001, 6(4): 209-220, doi:10.1053/otct.2001.31302
5. A. Kenneth, MD. Kesler, Technique of Mediastinal Germ Cell Tumor Resection, Oper. Tech. Thorac Cardiovasc. Surg, 2009, 14(1): 55-65, doi:10.1053/j.optechstcvs.2009.02.004
6. D. Gossot, R. R. Izquierdo, P. Girard, J.B. Stern, P. Magdeleinat, Thoracoscopic resection of bulky intrathoracic benign lesions, Eur J Cardiothorac Surg, 2007; 32 (6): 848-851 doi:10.1016/j.ejcts.2007.09.003
7. B. Savas, N. Kucukarslan, S. Gurkok, A. Özcan, H. Tatar. Surgical Treatment Of A Benign Mature Teratoma Localised In Anterosuperior Mediastinum/ The Internet Journal of Thoracic and Cardiovascular Surgery, 2013, 7(1), <https://ispub.com/IJTCVS/7/1/6491>
8. D. Mueller, M. Mancini, Teratomas and Other Germ Cell Tumors of the Mediastinum Treatment & Management/Medscape, 2013
dostupno na: emedicine.medscape.com/article/427395-overview
9. Y Liu, Z. Wang, ZM. Peng, Y. Yu, Management of the primary malignant mediastinal germ cell tumors: experience with 54 patients, Diagn. Pathol, 2014, 9: 33
10. C.H. Kang, Y.T. Kim, SH Jheon, SW. Sung, J.H. Kim, Surgical treatment of malignant mediastinal nonseminomatous germ cell tumor, Ann Thorac Surg, 2008, 85(2): 379-384
11. N. Takao, K. Masafumi, S. Hiroshi, Successful treatment with Cisplatin-based chemotherapy and post-chemotherapy operation for mediastinal nonseminomatous germ cell tumor with pulmonary metastasis, J Thorac Dis, 1993, 31(11): 1478-1484