

Medicinska edukacija ZNAČAJ PALCA ŠAKE

/ Medical education

IMPORTANCE OF THE THUMB

Correspondence to:

Prim. Asist.mr sc.med.

dr **Jelena Zvekić-Svorcan**

Katedra za medicinsku rehabilitaciju,

Medicinski fakultet,

Univerzitet u Novom Sadu

Specijalna bolnica za reumatske bolesti

Novi Sad, Srbija

E-mail: zvekić.svorcan@gmail.com

Tel: +381 64 9512190

Jelena Zvekić-Svorcan^{1,2}, Nataša Igić²

¹ Specijalna bolnica za reumatske bolesti Novi Sad, Srbija

² Katedra za medicinsku rehabilitaciju, Medicinski fakultet Novi Sad, Univerzitet u Novom Sadu, Srbija.

Key words

thumb, carpometacarpal joint, grips

Ključne reči

palac šake, karpometakarpalni zglob, hvatovi

Sažetak

Ljudska ruka predstavlja evolucionu vrhunac razvoja svih živih bića. Jedno od glavnih ljudskih obeležja je izdvojen palac šake sposoban za precizne i snažne hvatove. Palac šake je od ključnog značaja za funkciju ruke u celini u svakodnevnim aktivnostima. Sastoji se od tri zglobova: interfalangealnog zglobova, metakarpofalangealnog i trapeziometakarpalnog tj. karpometakarpalnog zglobova, sa pripadajućim strukturama. Pokret opozicije/repozicije svojstven samo čoveku je moguć zahvaljujući karpometakarpalnom zglobovi koji predstavlja jedinstven zglob u obliku sedla i omogućava pokrete u tri ravni. Ovo znatno povećava njegovu mobilnost, ali i stalnu opterećenost što često vodi do osteoartrotičnih promena. Hvatovi koji su karakteristični za palac šake su precizni gde spadaju: pincet hvat, trokraki hvat, štipaljka i ključ hvat. Drugu grupu hvatova predstavljaju snažni hvatovi i tu spadaju kosi dlanski hvat, hvat lopte, lučni hvat i cilindrični hvat.

Zglob između ručja i prve metakarpalne kosti

Termin palac koji se koristi u anatomskoj literaturi, potiče od latinske reči „Pollex“ što znači moćni. Sa evolucione tačke gledišta, palac šake se progresivno izvukao (povukao) u dužinu, ali je takođe stekao i moć i veći obim pokreta.⁽¹⁾

Jedno od distinktivnih ljudskih obeležja je izdvojen palac šake sposoban za precizne i snažne hvatove. Palac je od ključnog značaja za funkciju ruke sa svim osnovnim svakodnevnim aktivnostima. Gubitak funkcije palca šake dovodi do 40-50% oštećenja gornjeg ekstremiteta, kao rezultata njegove centralne uloge u svim hvatovima i manipulativnim pokretima.⁽²⁾

Sa kineziološke strane, karpometakarpalni zglob (art. carpometacarpalis, CMC) iako je veoma pokretljiv, ipak obezbeđuje čvrstu osnovu preko koje može da funkcioniše efikasno i pouzdano. Ovaj zglob igra ključnu ulogu u pokretima palca.⁽³⁾ Zglob je u principu stabilan, a površine stoje naspramno usled tonusa mišića čije tetive se protežu preko zglobova. Oblik zglobnih površina i labavost fibrozne kapsule omogućavaju zglobovi veliki stepen pokretljivosti i stoga igraju malu ulogu u stabilnosti. (Tabela br.1)

Tabela 1. Funkcionalna anatomija art.carpometacarpalis pollicis⁽⁴⁾

Zglob između ručja i prve metakarpalne kosti (art.carpometacarpalis pollicis)		
Zglobne površine	Proksimalna - konkavna	Donja strana os trapezium
	Distalna - konveksna	Baza i metakarpalne kosti
Tip zglobova	Art.sellaris, dvoosovinski zglob	
Zglobna čaura	Labava, tanka omogućava veliku amplitudu pokreta	
Pokreti	Flexio/extensio, abductio/adductio, oppositio/repositio, circumductio Opozicija/repozicija pokret karakterističan samo za čoveka. Opozicija palca je pokret pri kom vrh palca dodiruje jagodice ostalih prstiju. Repozicija palca je pokret pri kom se vrh palca odmiče od ostalih prstiju	
Mišići	m.flexor pollicis longus et brevis m.extensor pollicis longus et brevis m.adductor pollicis m.abductor pollicis longus i brevis m.opponens pollicis	

Metakarpofalangealni zglob palca (art.metacarpophalangealis pollicis, MCP) je stabilizovan kolateralnim ligamentima, kao i tetivama m.flexor pollicis longus i m.extensor pollicis longus koji prolaze ispred i iza zgloba do mesta insercije na distalnoj falangi. Takođe, m.flexor pollicis brevis, m.extensor pollicis brevis i m.abductor pollicis brevis prelaze preko zgloba do insercije u osnovi proksimalne falange. Pošto je u pitanju elipsoidni zglob, metakarpofalangealni zglob ima, u skladu sa oblikom, dva stepena slobode kretanja tj. fleksiju i ekstenziju (savijanje i opružanje) odnosno abdukciju i adukciju (odvođenje i privođenje). Ipak, kao i kod karpometakarpalnog zgloba, postoji i treći pokret osne rotacije koji se odvija pasivno usled malog stepena elastičnosti u odgovarajućim ligamentima.⁽³⁾ (Tabela br.2).

Tabela 2 Funkcionalna anatomija art. metacarpophalangealis pollicis ⁽⁴⁾

Zglob i kosti doručja sa gornjim člankom palca (art.metacarpophalangealis pollicis)		
Zglobne površine	Proksimalna	Distalni okrajci glave (caput ossis metacarpi) i metakarpalne kosti
	Distalna	Proksimalni okrajak - baza (basis) proksimalnog člaka palca
Zglobna čaura	Tanka i labava	
Zglobne veze	Prednje i bočne veze, transverzalna vlakna palmarne aponeuroze	
Pokreti	Flexio, extensio, abductio, adductio, circumductio *Abdukcija/addukcija podrazumeva se pokret odvođenja/privođenja prstiju od središnje osvine šake koja prolazi kroz srednji prst	

Pošto palac ima samo dve falange, postoji samo jedan interfalangealni zglob. Kao i kod ostalih prstiju, ovo je sinovijalni zglob tipa šarke. Pošto je u pitanju šarkasti zglob ojačan snažnim kolateralnim ligamentima, pokreti su mogući samo u jednoj ravni. Pokreti fleksije i ekstenzije se odvijaju duž poprečne ose koja prolazi otprilike kroz vrat proksimalne falange. Raspon fleksije je preko 90 stepeni, dok ekstenzija obično nije više od 10 stepeni. Ipak, može se primetiti pasivna hiperekstenzija kod pojedinih osoba koje primenjuju veliku silu preko palca, na primer mesari ili manualni fizioterapeuti ⁽³⁾ (Tabela 3).

Tabela 3 Funkcionalna anatomija art. interphalangealis pollicis ⁽⁴⁾

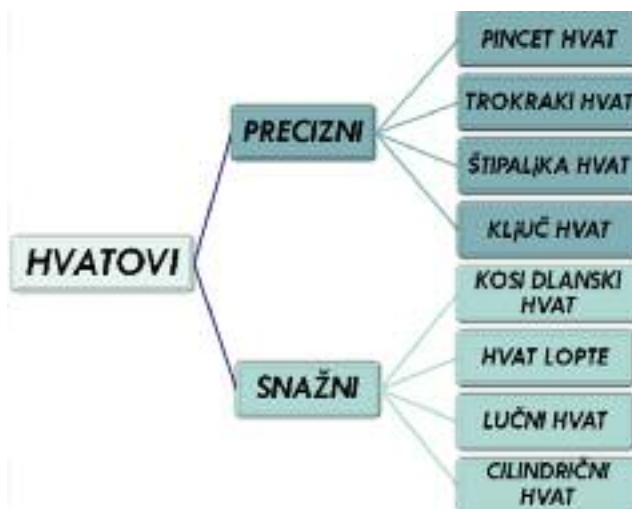Zglob između gornjeg i donjeg članka palca (art. interphalangealis pollicis)		
Zglobne površine	Proksimalna	Konveksna zglobna površina se nalazi na distalnom okrajku (glavi) proksimalnog članka, oblika valjka
	Distalna	Konkavna zglobna površina je na proksimalnom okrajku (bazi) distalnog članka
Zglobna čaura	Tanka i labava	
Zglobne veze	Prednje i bočne veze, transverzalna vlakna palmarne aponeuroze	
Pokreti	Pokreti koji se vrše u ovom zglobu su pregibanje i opružanje (flexio/extensio) Zglob je po tipu šarke (gynglimus)	

Trapeziometakarpalni ili karpometakarpalni zglob (CMC) palca predstavlja jedinstveni zglob i u obliku je sedla i omogućava širok spektar pokreta u tri ravni. Ovo povećava mobilnost ali ga istovremeno čini sklonim ka degeneraciji.⁽⁵⁾ CMC zglob je stalno opterećen radom uz učešće druge metakarpalne kosti, skafoidne i trapezoidne kosti i zato je pogođen osteoartritičnim promenama. Simptomi se obično javljaju u vidu bolnih otoka u ranim fazama, a sinovijalni proliferativni otok oko baze palca može ponekad da se vidi, ali uvek može da se napipa. Trakcija palca i rotacija metakarpalne kosti vrše kompresiju na otečenu sinoviju i proizvode bol Primarni osteoartritis u metakarpalnom zglobu nije uobičajen i uglavnom se javlja kao sekundarni osteoartritis nakon traume. Osteoartritis u interfalangealnom zglobu je uglavnom uzrokovan traumom.⁽⁶⁾ Osteoartritis CMC zgloba je najčešća patologija kod menopauzalnih žena koje često traže medicinsku pomoć pa i hirurško lečenje zbog gubitka spretnosti i snage.⁽⁷⁾ Radiografska vidljiva osteoartritis CMC zgloba je zapažena u 15% starijih od 30 godina i 25% žena starijih od 55 godina.^(8,9) Cilj konzervativnog lečenja je da se povrati funkcionalnost palca, poveća stabilnost, mobilnost i snaga, samim tim i smanjenje bola. Koristi se edukacija, vežbe jačanja, pomagala, ortoze, analgetici, nesteroidni antiinflamatorni lekovi i intraartikularne injekcije kortikosteroida i hijaluronata. ^(10,11)

Kada je šaka u tzv.položaju mirovanja, dlan je udubljen, prsti povijeni, a palac postavljen blago nasuprot. Pošto je palac funkcionalno odvojen od ostalih prstiju, može da se koristi potpuno nezavisno.⁽³⁾

Hvatovi daju objektivnu sliku funkcije gornjeg ekstremiteta kao celine ⁽¹¹⁾ i mogu se podeliti na „precizne“ i „snažne“.^(3,12) Za omogućavanje preciznog hvata, kombinuje se palac i ostali prsti, a da bi se dobilo na snazi koristi se i čitava šaka.⁽³⁾ Snaga palca se povećava eksponencijalno, od vrha palca ka karpometakarpalnom zglobu što omogućuje snažan hvat i precizan hvat. Zajednička reaktivna sila na dnu palca je 12 puta veća nego na vrhu palca.⁽¹³⁾

Procena snažnog ili pincet hvata sa velikom preciznošću određuje pet lako merljivih prediktora: pol, starosna dob, telesna visina, telesna težina i profesionalna aktivnost.⁽¹⁴⁾



Slika 1 Hvatovi u kojima učestvuje palac


Razlikuju se 4 tipa preciznih hvatova u kojima učestvuje palac. Hvat terminalne opozicije tj. pincet hvat (slika 2a) je najfiniji i najprecizniji hvat. Koriste se vrhovi jagodica prstiju ili ponekad ivica noktiju prilikom držanja igle, čiode. Subterminalna opozicija je kada se dodiruju dlanske površine palca, kažiprsta i eventualno ostalih prstiju. Tu spada trokraki hvat (slika 2b) kada palac, kažiprst i srednji prst dolaze u kontakt prilikom držanja olovke. U ovu grupu spada i štipaljka hvat (slika 2c) gde je jagodica palca i kažiprsta u opoziciji prilikom hvatanja štipaljke. Subtermi-

primer za to je poklopac tegle. Prilikom izvođenja ovog hvata, dlan ne mora da dođe u kontakt sa predmetom, ali se tada povećava snaga u prstima i palcu, a samim tim se povećava pritisak prilikom otvaranja poklopca tegle. Cilindrični hvat (slika 3d) u kome se predmet drži poprečno preko dlana, prstiju i palca, a tako se prilagođava različitim veličinama predmeta i daje različitu snagu stiska. (3)

Starosna dob i snaga stiska tj. hvata su statistički značajni prediktori za spretnost ruke, čak jačina stiska više od starosne dobi. Ističući snagu stiska kao prediktora za



Slika 2 Precizni hvatovi



Slika 3 Snažni hvatovi

nalno-lateralni hvat ili ključ hvat (slika 2d) kada jagodica palca pritiska bočnu stranu kažiprsta kako bi se uhvatio predmet kao što je ključ ili tanjir. Za razliku od ostalih hvatova, ovaj hvat je manje precizan ali je čvršći. (3)

Moguća su 4 tipa snažnih hvatova u kojima učestvuje palac. Naj snažniji hvat ove grupe je kosi dlanski hvat (slika 3a) u kome se čitava šaka i prsti obmotavaju oko predmeta, a palac deluje kao podupirač. Veličina predmeta određuje snagu hvata. Predmet koji je u obliku kugle, se hvata hvatom lopte (slika 3b) gde se koristi dlan, prsti i palac. Prsti i palac se odvođe kako raste prečnik predmeta. Lučnim hvatom (slika 3c) se hvata predmet koji je okrugao ali pljosnat, a

spretnost ruke sugerise da fizička aktivnost može da poboljša određenu vrstu spretnosti ruke. (15) Posmatrajući precizne hvatove, najveće vrednosti su kod muškaraca od 35-49 godine, a kod žena od 20-49 godine. Bez obzira na pol i bez obzira na dominantnost ruke, u starosnoj grupi od 65-79 godina su najniže vrednosti svih merenih snaga prstohvata tj. preciznih hvatova. (16)

Merenje maksimalne izometrijske snage hvatova je osnovni element praćenja ljudi za vreme rasta, starenja, povreda, rehabilitacije, treninga ili istraživačkih studija. (17)

Abstract

The human arm is the paramount of evolutionary development among living beings. One of main human properties is the opposing thumb, enabling precise and strong grip. The thumb is of key importance for hand function in everyday activities. It has three joints: interphalangeal, metacarpophalangeal and trapeziometacarpal or carpometacarpal (CMC) joint. The opposition/reposition movement is characteristic for humans only due to the CMC joint, unique saddle-shaped joint enabling three-plane movements. This considerably improves its mobility, but also is a source of constant load which often leads to osteoarthritic changes. There are several thumb-using hand grips. Some are precision grips, including pincer, tripod, pinch and key grips. Others are power grips, including oblique palmar grip, ball grip, span grip and cylinder grip.

LITERATURA

1. Ladd AL, Crisco JJ, Hagert E, Rose J, Weiss AP. The 2014 ABJS Nicolas Andry Award: The puzzle of the thumb: mobility, stability, and demands in opposition. *Clin Orthop Relat Res.*2014;472 (12):3605-3622.
2. Luker KR, Aguinaldo A, Kenney D, Cahill-Rowley K, Ladd AL. Functional task kinematics of the thumb carpometacarpal joint. *Clin Orthop Relat Res.* 2014;472(4):1123-1129.
3. Palastanga N, Soames R. Anatomy and Human Movement: Structure and Function. 6th ed. Churchill Livingstone, Elsevier, 2012
4. <http://www.slideshare.net/ssuserc33ffb/palac-digitus-primus-manus-pollex-54625646>
5. Dias R, Chandrasenan J, Rajaratnam V, Burke FD. Basal thumb arthritis. *Postgrad Med J.*2007;83(975):40-43.
6. Flatt AE. Our thumb. *Proc(Bayl Univ Med cent).*2002;15(4):380-387.
7. Haara MM, Heliövaara M, Kroger H, Arokoski JP, Manninen P, Karkkainen A, Knekt P, Impivaara O, Aromaa A. Osteoarthritis in the carpometacarpal joint of the thumb. Prevalence and associations with disability and mortality. *J Bone Joint Surg Am.* 2004;86:1452–1457.
8. Sonne-Holm S, Jacobsen S. Osteoarthritis of the first carpometacarpal joint: a study of radiology and clinical epidemiology. Results from the Copenhagen Osteoarthritis Study. *Osteoarthritis Cartilage.* 2006;14:496–500. doi: 10.1016/j.joca.2005.12.001
9. Marshall M, van der Windt D, Myers H, Hay E, Dziedzic. Radiographic hand osteoarthritis: patterns and associations with hand pain and function in a community-dwelling sample. *Osteoarthritis and Cartilage.* 2009 ; 17(11): 1440-1447. doi: <http://dx.doi.org/10.1016/j.joca.2009.05.009>
10. Spaans, A.J, van Minnen L.P, Kon, M, Schuurman A.H, Schreuders A.R, Vermeulen G.M. Conservative treatment of thumb base osteoarthritis: a systematic review. *J Hand Surg Am.* 2015; 40: 16–21.
11. Zvekić-Svorcan J, Filipović K, Janković T, Nenadov N, Vasić J, Kučević I. Osteoartroza šake-dijagnostički i terapijski pristup. *MD-Medical Data.*2014;6(4):379-382.
12. Incel NA, Ceceli E, Durukan PB, Erdem HR, Yorgancıoğlu ZR. Grip strength: effect of hand dominance. *Singapore Med J.*2002;43(5):234-237.
13. Ladd AL, Weiss AP, Crisco JJ, Hagert E, Wolf JM, Glickel SZ, et al. The thumb carpometacarpal joint: anatomy, hormones, and biomechanics. *Instr Course Lect.*2013;62:165-179.
14. Angst F, Drerup S, Werle S, Herren D, Simmen BR, Goldhahn J, et al. Prediction of grip and key pinch strength in 978 healthy subject. *BMC Musculoskeletal Disord.*2010;11:94. doi: 10.1186/1471-2474-11-94.
15. Martin JA, Ramsay J, Hughes C, Peters DM, Edwards MG. Age and grip strength predict hand dexterity in adults. *Macaluso A, ed. PLoS ONE.* 2015;10(2):e0117598. doi:10.1371/journal.pone.0117598.
16. Puh U. Age related and sex-related differences in hand and pinch grip strength in adults. *Int J Rehabil Res.*2010;33(1):4-11.
17. Hogrel JY. Grip strength measured by high precision dynamometry in healthy subject from 5 to 80 years. *BMC Musculoskeletal Disorders.*2015;16:139. doi: 10.1186/s12891-015-0612-4