

*Prikazi bolesnika/
Case reports*

KOREKCIJA STENOZE RENALNE ARTERIJE
POSTAVLJANJEM DVA STENTA
- Prikaz slučaja

INSERTION OF TWO STENTS IN THE
TREATMENT OF SIGNIFICANT RENAL
ARTERY STENOSIS - Case report

Correspondence to:

Prof.dr sc.med. **Dragan Jovanović**
Klinika za nefrologiju Vojnomedicinske
akademije, Beograd
Tel: ++381 64-29-23-366

E-mail: nefron_drjovanovic@yahoo.com

Anđelka Jovanović¹, Ljiljana Ignjatović¹, Dragan
Jovanović¹, Miroslav Mihajlović² i Siniša Rusović².

¹Klinika za nefrologiju, ²Institut za radiologiju Vojnomedicinske
akademije, Beograd

Apstrakt

Key words:

renal artery stenosis, hypertension, per-
cutaneous transluminal angioplasty,
intravascular stent

Ključne reči:

stenoza renalne arterije, hipertenzija,
perkutana transluminalna angioplastika,
stent.

Uvod. Stenoza renalne arterije je relativno često razlog hipertenzije. Učestalost ovog oboljenja je verovatno manje od 1% kod bolesnika sa lakšom hipertenzijom, ali učestalost raste na 10-40% kod bolesnika sa akutnom, teškom ili refrakternom hipertenzijom. **Prikaz bolesnika.** Muškarac, 22 godine, ispitivanje započeto isključivanjem endokrinih poremećaja kao uzročnika sistolno-dijastolne hipertenzije. Nađeno je dvostruko povećanje renina u serumu. Morfološkim ispitivanjem desni bubrež 1.5 cm manji od levog, CD pregledom uočeno je rasipanje boje i spektralnog doplera u srednjem delu desne renalne arterije (DRA) a indeks otpora u interlobarnim arterijama desnog bubrega je bio značajno niži u odnosu na levi bubrež. Multislajnsnom kompjuterizovanom renovazografijom uočena je fibromuskularna displazija srednjeg segmenta DRA sa anularnom subtotalnom stenozom. Urađena je perkutana transluminalna angioplastika bez stenta decembra 2009.g. Zbog održavanja sistolno-dijastolne hipertenzije, angiografski i kolor dopler pregledom dokazane restenoze plasirana su dva stenta u DRA januara 2010. g. Dva meseca nakon postavljanja stenta, uz antihipertenzivnu terapiju uočeno je povećanje krvnog pritiska. Kolor dopler pregledom posumnjalo se na restenozu ali klasičnom angiografijom je isključena.

Zaključak. Kod mladih bolesnika sa naglo nastalom, teškom, refrakternom hipertenzijom treba misliti na stenozu renalne arterije kao mogući razlog hipertenzije a perkutana transluminalna angioplastika daje mogućnost za neinvazivno uklanjanje razloga hipertenzije.

UVOD

Stenoza renalne arterije je relativno često razlog hipertenzije. Učestalost ovog oboljenja je verovatno manje od 1% kod bolesnika sa lakšom hipertenzijom, ali učestalost raste na 10-40% kod bolesnika sa akutnom, teškom ili refrakternom hipertenzijom (1). Dva su glavna razloga koji dovode do stenoze renalne arterije: ateroskleroza-kod bolesnika starijih od 45 godina u sklopu generalizovane ateroskleroze ali i kao relativno izolovana renalna lezija (2) i fibromuskularna displazija koja tipično zahvata distalni deo renalne arterije ili intrarenalne grane (2). Dijagnoza stenoze renalne arterije postavlja se na osnovu anamneze, kliničkog pregleda, ehosonografije bubrega, kolor doplera i angiografije renalnih arterija.

Moguća su tri terapijska modaliteta: konzervativno-medikamentno lečenje, perkutana angioplastika sa ili bez plasiranja stenta i operativno lečenje. Konzervativno-medikamentno lečenje indikovano je za kontrolu hipertenzije u svih bolesnika sa unilateralnom stenozom renalne arterije (3). Revaskularizacija, obično perkutanom angioplastikom sa stentom, je indikovana kod bolesnika sa hemodinamski značajnom lezijom i rezistentnom hipertenzijom, malignom hipertenzijom ili ponavljanim epizodama plućnog edema (3). Hiruško lečenje je prevashodno za rešavanje kompleksnih lezija renalne arterije (3).

Cilj rada je prikaz bolesnika sa unilateralnom stenozom renalne arterije i upornom hipertenzijom koja je uspešno rešena primenom dva stenta u toku perkutane angioplastike.

PRIKAZ BOLESNIKA

Muškarac, 22 godine, ispitivanje započeto isključivajem endokrinih poremećaja kao uzročnika sistolno-dijastolne hipertenzije. Nađeno je dvostruko povećanje renina u serumu. Morfološkim ispitivanjem desni bubreg 1.5 cm manji od levog, Kolor-dopler pregledom (CD) krvnih sudova bubrega uočeno je rasipanje boje i spektralnog doplera u srednjem delu desne renalne arterije (DRA) a indeks otpora u interlobarnim arterijama desnog bubrega je bio značajno niži u odnosu na levi bubreg. Multislajznom kompjuterizovanom renovazografijom uočena je fibromuskularna displazija srednjeg segmenta DRA sa anularnom subtotalnom stenozom. Urađena je perkutana transluminalna angioplastika bez stenta decembra 2009.g. Zbog održavanja sistolno-dijastolne hipertenzije, angiografski i kolor dopler pregledom dokazane restenoze plasirana su dva stenta u DRA januara 2010.g. Neposredno nakon plasiranja dva stenta u desnu renalnu aretriju normalne vrednosti krvnog pritiska se održavaju uz primenu kombinovane antihipertenzivne terapije ali sa postepenim smanjivanjem doza i prevođenje samo na Monopril tbl 20mg dnevno i antiagregacionu terapiju. Već nakon mesec dana konstatovano je povećanje krvnog pritiska na 160/100mmHg nakon čega je urađen kontrolni CD pregled renalnih arterija i postavljena sumnja na stenozu retrokavalnog dela desne renalne arterije koja je isključena klasičnom angiografijom

Dobra regulacija krvnog pritiska postignuta je uvođenjem Dilatrenda u dozi 2x25mg u kombinaciji sa Monopril tbl 10mg na 12 h. Na kontroli septembra 2010.g. konstatuje se da je krvni pritisak dobro regulisan(najčešće vrednosti oko 135 / 90 mmHg) a na ultrazvuku i CD pregledom videna dobra cirkulacija u oba bubrega. Zbog izražene anksioznosti bolesnik je upućen na konsultativni pregled kod psihoterapeuta.

DISKUSIJA

Perkutana transluminalna angioplastika (PTA) predstavlja nehiruršku metodu za lečenje stenozе renalne arterije. Nekoliko randomizovanih studija pratile su efikasnost PTA u odnosu na kontinuiranu medikamentnu terapiju i hirurško lečenje stenozе renalne arterije (4,5,6,7).

U multicentričim ispitivanjima, 106 pacijenata sa aterosklerotskom stenozom renalne arterije (definisana kao 50% smanjenje dijametra lumena, koje je bilo unilateralno u 82 bolesnika) i poteškoćama lečenja hipertenzije (prosečne vrednosti krvnog pritiska 180/104 mmHg) kojima je uključena medikamentna terapija ili PTA (4). Na osnovu analiza krvnog pritiska, dnevne doze lekova, i bubrežne funkcije, rezultati su bili slični u obe grupe u prvoj godini. U toku prva tri meseca 22 od 50 pacijenata (44%) koji su inicijalno uključeni u medikamentni tretman, zahtevalo je hitnu PTA zbog refraktorne hipertenzije.

Kod našeg bolesnika nije bila dovoljna medikamentna terapija pa je urađena perkutana transluminalna angioplastika bez stenta.

U drugoj studiji uključeno je 49 randomiziranih bolesnika sa unilateralnom stenozom renalne arterije lečenih PTA ili medikamentoznom terapijom (5). Srednja vrednost krvnog pritiska je bila 165/97 mmHg na početku, a kasnije srednji krvni pritisak 150/90 mmHg. U šestomesečnom praćenju ambulantni krvni pritisak je bio jednak u obe grupe (140/81 mmHg u odnosu na 141/84 mmHg). Glavna prednost PTA je bila smanjena upotreba lekova: broj pacijenata koji su zahtevali dva ili više antihipertenzivna leka bio je 8 od 23, a u grupi sa PTA 6 pacijenata nisu zahtevali medikamentnu terapiju u poređenju sa 22 od 25 na medikamentnoj terapiji. Bila je jedna komplikacija u PTA grupi (disekcija sa segmentnim renalnim infarktom) a 3 pacijenta su razvila restenozu.

Treće istraživanje uključilo je 58 randomizirano izabranih bolesnika sa unilateralno aterosklerotski stenoziranim renalnom arterijom. Lečena je sa PTA ili hirurški. Arteriografija je rađena na 10 dana, godinu i dve godine (23). Hirurško lečenje je bilo povezano sa većom primarnom stopom uspeha (97 u odnosu na 83%) i sa sniženom incidencom restenoze u dve godine (4% u odnosu na 25%). Međutim, ishod je bio sličan u obe grupe, skoro svi pacijenti sa restenozom bi mogli biti uspešno tretirani ponavljanom PTA. Zaključeno je da je PTA opravdan tretman prvog izbora u koliko se kombinuje sa intenzivnim praćenjem i agresivnom reintervencijom.

Zbog održavanja sistolno-dijastolne hipertenzije, angiografski i kolor dopler pregledom smo kod našeg bolesnika dokazali restenozu na DKA. Plasirana su dva stenta u DRA januara 2010.g. Neposredno nakon plasiranja dva stenta u DRA održavaju se nor-

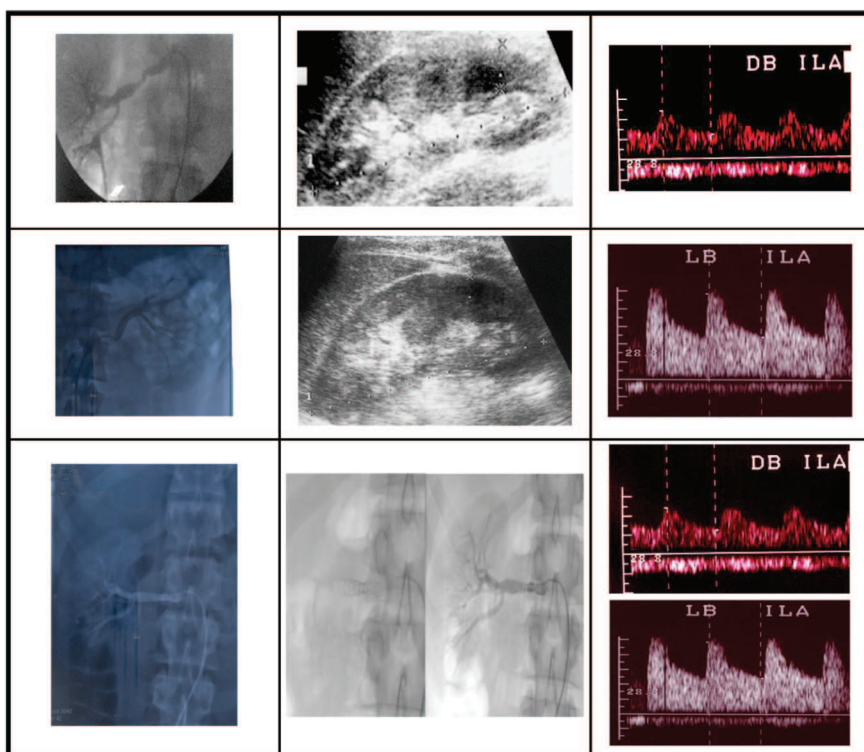


Tabela 1. Prvi red slika: angiografski, UZ i kolor dopler pregled bubrega (gornji red: desni bubreg, donji: levi bubreg).

Drugi red slika: angiografija DRA i kolor dopler nakon PTA

malne vrednosti krvnog pritiska uz primenu kombinovane antihipertenzivne terapije ali sa postepenim smanjivanjem doza i prevođenje samo na Monopril tbl 20mg dnevno uz antiagregacionu terapiju. Već nakon mesec dana konstatovano je povećanje krvnog pritiska na 160/100mmHg nakon čega je urađen kontrolni CD pregled renalnih arterija i postavljena sumnja na stenozu retrokavalnog dela desne renalne arterije koja je isključena klasičnom angiografijom.

Maksimalan antihipertenzivni odgovor je generalno praćen u 48 h nakon procedure (8). Neadekvatni odgovor u ovom periodu uglavnom ukazuje na neuspeh terapije. Tehički uspeh varira od lokalizacije lezije. Primenom PTA se najbolji uspeh postiže na lezijama koje uzrokuju delimičnu okluziju glavne renalne arterije. Totalne okluzije i ostijalne lezije (koje takođe zahvataju i aortu) generalno ne odgovaraju adekvatno na primenu samo angioplastike, obzirom na ekspanziju i rupturu intime i medije renalne arterije. Međutim, ostijalne lezije mogu biti uspešno tretirane kod većine pacijenata angioplastikom praćenom ugradnjom stenta, što je postalo tretman izbora (8).

Brojne nekontrolisane studije ukazuju da plasiranje stenta u poređenju sa samo angioplastikom smanjuju stopu restenoza (9, 10, 11,12) i da je mnogo efikasnije u regulisanju vrednosti krvnog pritiska, za stabilizaciju ili poboljšanje bubrezne funkcije (9, 10, 11,12, 13, 14). U randomiziranim istraživanjima, poređeni su rezultati samo angioplastika u odnosu na angioplastiku uz plasiranje stenta u 85 hipertenzivnih bolesnika sa ostijalnom aterosklerotskom stenozom renalne arterije (15). Obzirom da smo koda našeg bolesnika dokazali restenozu DRA, plasirana su dva stenta nakon 3 meseca od PTA. Neposredno nakon plasiranja dva stenta u DRA normalne vrednosti krvnog pritiska se održavaju uz

primenu kombinovane antihipertenzivne terapije ali sa postepenim smanjivanjem doza i prevođenje samo na Monopril tbl 20mg dnevno i antiagregacionu terapiju. Već nakon mesec dana konstatovano je povećanje krvnog pritiska na 160/100mmHg nakon čega je urađen kontrolni CD pregled renalnih arterija i postavljena sumnja na stenozu retrokavalnog dela desne renalne arterije koja je isključena klasičnom angiografijom.

Dobra regulacija krvnog pritiska postignuta je uvodeњem Dilatrenda u dozi 2x25mg u kombinaciji sa Monopril tbl 10mg na 12 h. Na kontroli nakon 6 meseci konstatuje se da je krvni pritisak dobro regulisan(najčešće vrednosti oko 135 / 90 mmHg) a na ultrazvuku i CD pregledom videna dobra cirkulacija u oba bubrega.

Rezultati kod unilateralnog aterosklerotskog obolenja ukazuju na stopu izlečenja od samo 8 do 20%, poboljšanja u 50 do 60%, stopu neuspeha od aproksimativno 20 do 30%, i stopu restenoze između 8 i 30% u dve godine (15).

ZAKLJUČAK

Kod mladih bolesnika sa naglo nastalom, teškom, refrakternom hipertenzijom treba misliti na stenozu renalne arterije kao mogući razlog hipertenzije a perkutana transluminalna angioplastika daje mogućnost za neinvazivno uklanjanje razloga hipertenzije.

Abstract

Introduction: Renal artery stenosis is relatively common cause in etiology of hypertension. Frequency is less than 1% in patients with mild hypertension and 10-40% in patients with acute, serious and refractory hypertension. Case report: Male, aged 22. years, started with evaluation of criteria for endocrinology etiology of serious systolic - diastolic hypertension. Periphery plasma renin activity was doubled. Ultrasonography find that right kidney was 1,5 cm shorter. Color Doppler sonography showed alising of color and spectral Doppler in median part of right renal artery, with significantly lower resistive index in the level of interlobar artery compared to left kidney. Multi sliced computed tomography (MSCT) with renal angiography visualized annular subtotal stenosis in median part of right renal artery due to fibromuscular dysplasia. In December 2009 first percutaneous transluminal angioplasty (PTA) was performed, without vascular stent inplacment. As serious hypertension persisted in spite of combined antihipertensive therapy, color dopler sonography and MSGT angiography of right renal artery showed restenosis, which was solved in January 2010. with inplacment of two stents. First two months hypertension was in satisfactory range, but later started to rise. Color Doppler sonogram of right renal artery indicated restenosis, which was not confirmed on MCST renal angiography.

Conclusion: In young patients with abrupt onset of serious systolic - diastolic hypertension stenosis of renal artery should be should consider as possible etiology factor for hypertension and PTA is a chance for minimal invasive salvation of problem.

LITERATURA

1. Safian RD, Textor SC: Renal-artery stenosis. *N Engl J Med* 2001; 344:431.
2. Olin JW, Melia M, Young JR: Prevalence of atherosclerotic renal artery stenosis in patients with atherosclerosis elsewhere. *Am J Med* 1990; 88:46N.
3. Hirsch AT, Haskal ZJ, Hertzner NR: ACC/AHA 2005 Practice Guidelines for the management of patients with peripheral arterial disease. *Circulation* 2006;113:e463.
4. van Jaarsveld BC, Krijnen P, Pieterman H: The effect of balloon angioplasty on hypertension in atherosclerotic renal-artery stenosis. Dutch Renal Artery Stenosis Intervention Cooperative Study Group. *N Engl J Med* 2000; 31:823.
5. Plouin PF, Chatellier G, Darne B, Raynaud A: Blood pressure outcome of angioplasty in atherosclerotic renal artery stenosis; a randomized trial. *Essai Multicentrique Medicaments vs Angioplastie (EMMA) Study Group. Hypertension* 1998; 31:823.
6. Weibull H, Bergqvist D, Bergentz SE: Percutaneous transluminal renal angioplasty versus surgical reconstruction of atherosclerotic renal artery stenosis: a prospective randomized study. *J Vasc Surg* 1993; 18:841.
7. Webster J, Marshall F, Abdalla M: Randomised comparison of percutaneous angioplasty vs continued medical therapy for hypertensive patients with atheromatous renal artery stenosis. Scottish and Newcastle renal Artery Stenosis Collaborative Group. *J Hum Hypertens* 1998; 12:329.
8. Bonelli FS, McKusick MA, Textor SC: Renal artery angioplasty: technical results and clinical outcome in 320 patients. *Mayo Clin Proc* 1995; 70:1041.
9. Blum U, Krumme B, Flugel P: Treatment of ostial renal artery stenoses with vascular endoprotheses after unsuccessful balloon angioplasty. *N Engl J Med* 1997; 336:459.
10. Rocha-Singh K, Jaff MR, Rosenfield K, ASPIRE-2 Trial Investigators. Evaluation of the safety and effectiveness of renal artery stenting after unsuccessful balloon angioplasty: the ASPIRE-2 study. *J Am Coll Cardiol* 2005; 46:776.
11. van de Ven PJ, Beutler JJ, Kaatee R: Transluminal vascular stent for ostial atherosclerotic renal artery stenosis. *Lancet* 1995; 346:672.
12. Tuttle KR, Chouinard RF, Webber JT: Treatment of atherosclerotic ostial renal artery stenosis with the intravascular stent. *Am J Kidney Dis* 1998; 32:611.
13. Rees Cr, Palmaz JC, Becker GJ: Palmaz stent in atherosclerotic stenoses involving the ostia of the renal arteries: preliminary report of multicenter study. *Radiology* 1991; 181:507.
14. Zeller T, Frank U, Muller C: Predictors of improved renal function after percutaneous stent-supported angioplasty of severe atherosclerotic ostial renal artery stenosis. *Circulation* 2003; 108:2244.
15. van de Ven PJ, Kaatee R, Beutler JJ: Arterial stenting and balloon angioplasty in ostial atherosclerotic renovascular disease: a randomized trial. *Lancet* 1999; 353:282.