

*Originalni članci/
Original articles*

PRISUTNOST BEKEROVE CISTE KOD
REUMATSKIH BOLESNIKA -
ULTRASONOGRAFSKA ANALIZA
BAKER'S CYST IN RHEUMATIC PATIENTS –
ULTRASONOGRAPHIC ANALYSIS

Correspondence to:

Prim.dr sc.med. dr **Karmela Filipović**
Specijalna bolnica za reumatske bolesti
Novi Sad
Futoška 68, 21000
Medicinski fakultet, Univerzitet u Novom
Sadu, Srbija
e-mail: karmelafilipovic@gmail.com
tel: +381 63 7202481

Karmela Filipović^{1,4}, Jelena Zvekić-Svorcan^{1,4}, Čila
Demeši-Drljan^{2,4}, Snežana Tomašević-Todorović^{3,4}

¹ Specijalna bolnica za reumatske bolesti Novi Sad

² Institut za zdravstvenu zaštitu dece i omladine Novi Sad

³ Klinika za medicinsku rehabilitaciju, Klinički centar Vojvodine

⁴ Medicinski fakultet Novi Sad, Univerzitet u Novom Sadu

Ključne reči

osteoartroza, kolena, Bekerova cista,
ultrazvuk.

Key words

osteoarthrosis, knee, Baker's cyst,
ultrasonogram.

Sažetak

Uvod: Bekerova cista je sinovijalna cista koja nastaje u zatkolenoj jami distenzijom burze mišića gastroknemiusa-semimembranozusa

Cilj: Procena prisutnosti Bekerove ciste pomoću ultrazvučnog nalaza kod bolesnika sa primarnom osteoartrozom kolena.

Materijal i metode: Prospektivno je praćeno 82 ambulatnih bolesnika koji su imali osteoartrozu kolena. Dijagnoza je postavljena na osnovu ACR kriterijuma za osteoartrozu kolena. Istraživanje je sprovedeno u Specijalnoj bolnici za reumatske bolesti u Novom Sadu tokom 2012 godine. Iz analize su isključeni bolesnici koji su imali osteoartrozu kolena koja je bila u vezi sa prethodnom traumom zgloba (sekundarna osteoartroza) ili zapaljensku reumatsku bolest. Kod svakog bolesnika je urađen radiološki pregled kolena. Tehnika radiografije kolena je urađena prema važećem protokolu (stojeći položaj uz flektirano koleno) pre ultrazvučnog pregleda kolena. Sonografija kolena je rađena pomoću aparata, marke Voluson 750 prema važećem protokolu pregleda zgloba.

Rezultati: Prosečna starost bolesnika je iznosila 61.8±11.88 god., žene su bile zastupljene 80.15%. Jasnu radiološku prezentaciju OA kolena je imalo preko 90 %, koja je odgovarala stepenu 2. i 3. po Kellgren Lawrencovom skor, dok je svega nekoliko bolesnika imalo stepen 4. Ultrazvučnom tehnikom prisutnost Bekerove ciste je nađena kod 40.2% bolesnika, dok je rupturirana Bekerova cista nađena kod dva bolesnika. Klinički nalaz Bekerove ciste je potvrđen kod 29.26% bolesnika. Iako je nađena pozitivna korelacija ($r=0,38$, $p<0,01$) ona je bila slaba.

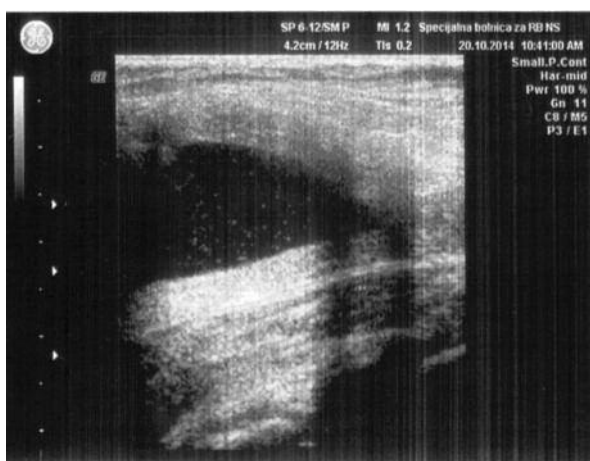
Zaključak: Bekerova cista je česta kod primarne osteoartroze kolena koja se ne može utvrditi samo kliničkim pregledom. Upravo zato korišćenje mišićnoskeletnog ultrazvuka kao jedne od pouzdanih i sigurnih tehnika neophodno je za dijagnozu i praćenje Bekerove ciste.

UVOD

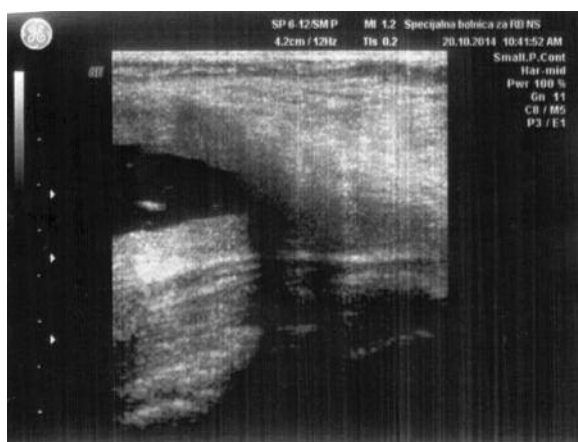
Bekerova cista je sinovijalna cista koja nastaje u zatkolenoj jami prekomernom distenzijom burze gastroknemiusa-semimembranozusa (1). Klinički se Bekerova cista prikazuje kao ekstraartikularna promena koja se najčešće javlja kod osteoartroze kolena i ne može se uvek dijagnostifikovati pregledom zgloba kolena (2). Pored toga što se javlja kod degenerativnog reumatizma može se javiti kod zapaljenjskih reumatskih bolesti i povreda zgloba kolena (3). Obično se vidi kao formacija koja se nalazi na zadnjoj strani kolena

koja može ličiti na aneurizmu poplitealne arterije (4). Cistična promena može prouzrokovati pseudotromboflebitis i celulitis tokom rupture i njenog izliva (5-8) i duboku vensku trombozu koja je posledica direktne kompresije poplitealne arterije ili vene (8,9).

Poslednjih godina za dijagnostiku i evaluaciju Bekerove ciste se koristi mišićno skeletni ultrazvuk. Ovu neinvazivnu tehniku karakteriše pouzdanost, brzina i osetljivost uz istovremenu dostupnost za razliku od ostalih metoda kao što je magnetna rezonanca.



Slika 1. Ultrazvučni prikaz Bakerove ciste (iz arhive dr K.Filipović)



Slika 2. Ultrazvučni prikaz punkcije Bakerove ciste (iz arhive dr K.Filipović)

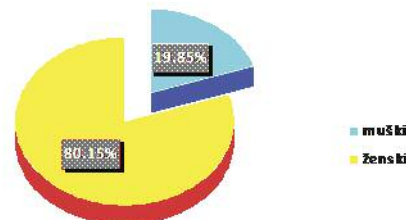
CILJ. Procena prisutnosti Bakerove ciste pomoću ultrazvučnog nalaza kod bolesnika sa primarnom osteoartrózom kolena.

MATERIJAL I METODE. Prospektivno je praćeno 82 ambulatnih bolesnika koji su imali osteoartrózu kolena. Dijagnoza je postavljena na osnovu dijagnostičkih kriterijuma prema American College of Rheumatology (ACR) (10). Istraživanje je sprovedeno u Specijalnoj bolnici za reumatske bolesti Novi Sad, tokom 2012 godine. Iz analize su isključeni bolesnici koji su imali osteoartrózu kolena koja je bila na terenu prethodne traume kolena (sekundarna osteoartróza) ili zapaljensku reumatsku bolest. Kod svakog bolesnika je urađen radiološki pregled kolena. Tehnički je radiografija kolena urađena prema važećem protokolu (stojeći položaj uz flektirano koleno) (11) pre ultrazvučnog pregleda kolena. Sonografija kolena je rađena pomoću aparata, marke Voluson 750 prema važećem protokolu pregleda zgloba (12). U statističkoj obradi podataka korišćena je deskriptivna statistika i Pearsonov koeficijent korelacije.

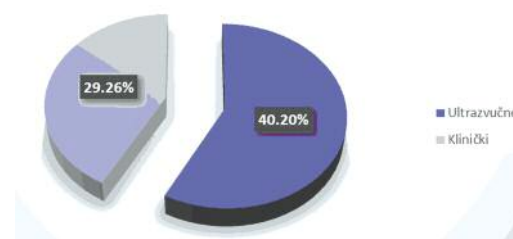
REZULTATI. Prosećna starost bolesnika je iznosila 61.8 ± 11.88 god, žene su bile zastupljenije 80.15% (66/82) (Grafikon 1.). Jasnu radiološku prezentaciju OA kolena je imalo preko 90 % i odgovarala je stepenu 2. i 3. po Kellgren Lawrencovom skor, dok je svega nekoliko bolesnika imalo stepen 4. Ultrazvučnom tehnikom prisutnost Bakerove ciste je nađena kod 40.2% bolesnika (33/82), dok je ruptuirana

Bekerova cista nađena kod dva bolesnika. Klinički nalaz Bekerove ciste je potvrđen kod 29.26% bolesnika (24/82) (Grafikon 2.) Iako je nađena pozitivna korelacija ($r=0,38$, $p<0,01$) ona je bila slaba.

DISKUSIJA. Prosećna starost bolesnika sa osteoartrózom kolena je bila slična sa starosti bolenika u drugim istraživanjima (13). Osteoartróza kolena je povezana sa pris-



Grafikon 1. Distribucija osteoartróze po polu



Grafikon 2 Klinička i sonografska zastupljenost Bakerove ciste

ustvom Bakerove ciste i učestalost ciste kod osteoartróze kolena varira i iznosi 6-45% (3). U našem istraživanju incidencija Bakerove ciste registrovana ultrazvučnim pregledom je iznosila 40.2%, a kod svega 29.26% bolesnika je nađena cista tokom kliničkog pregleda zgloba. Ovakav nalaz nije u korelaciji sa nalazom Nereda i sar. (14) ali je u korelaciji sa nalazom Fama i sar. (15). Povezanost naše studije i studije Fama i sar. (15) se ogleda u tome što su obe studije imale sličnu veličinu uzorka i što su se pratili bolesnici različitog intenziteta bolesti. U našem istraživanju su uključeni bolesnici sa različitim strukturalnim oštećenjima zgloba (praćeno radiografijom kolena), iako je najviše bio zastupljen 2 i 3 stepen po Kelgren Lawrencovoj skali Takođe je u studiji Chiou i sar. (16) učestalost Bakerove ciste zabeležena kod 54 (21.2%) kolena ili 40 (26.7%) od 150 bolesnika. Svega 18 (33.9%) od 54 cisti je dijagnostifikovano klinički. Po rezultatima Chiou i sar. Bekerova cista je česta kod primarne osteoartróze kolena i često se može propustiti kliničkim pregledom.

U našem istraživanju kod svih bolesnika cista se nije mogla otkriti klinički (fizikalnim pregledom) dok je ultrazvukom pokazana veća incidenciju ciste. Klinički se cista teško dijagnostifikuje ukoliko je manjih dimenzija, što je i potvrđeno u našem istraživanju. Ciste koje su viđene ultrazvukom su bile malih dimenzija i asimptomatske (bolesnici se nisu se žalili na bol i otok u poplitealnoj regiji). Od 33 sonografski nađene ciste, dva bolesnika su imali ruptuirane ciste. Prisutna cista nije uvek udružena sa njenim komplikacijama. Najčešća komplikacije je njena ruptura. U istraživanju Olmosa i sar. (17) je pokazano da su se komplikovane ciste javile kod 6,9 % i da je od svih komplikacija najčešće bila ruptura ciste koja se javila kod skoro polovine bolesnika. U istraživanju su se komplikacije ciste pratile pomoću magnetne rezonance za razliku od našeg istraživanja gde je praćenje rađeno sonografijom. Možda bi u našem istraživa-

nju bila zabeležena veća incidencija ruptuiranih cista da su ciste praćene ovom metodom, ali to i dalje ostaje diskutabilno. Poznato je da je mišićno skeletni ultrazvuk metoda koja se široko koristi u svakodnevnoj praksi ali ga ne treba shvatiti kao proceduru koja se takmiči sa magnetnom rezonancom već kao dve metode koje se upotpunjuju, tim pre što je ultrazvuk dostupniji i predstavlja prvi odabir kad je u pitanju meko tkivo (18).

Jedno od ograničenja u našem istraživanju je bilo što smo mi evidentirali samo prisutnost ciste, a nismo ih stepenovali, tj. određivali njihove dimenzije i time su izostali rezultati koji bi eventualno mogli pokazati da li ciste većih

dimenzija korelišu sa njihovom kliničkom prezentacijom. Takođe, prisutnost Bekerove ciste smo dokazivali samo pomoću sonografije a ne ostalim metodama, kao što je magnetna rezonanca. S druge strane prethodne studije su pokazale korelaciju magnetne rezonance sa sonografskim nalazom ciste (19).

ZAKLJUČAK. Bekerova cista je česta kod primarne osteoartroze kolena koja se ne može utvrditi samo kliničkim pregledom. Zato je i korišćenje mišićnoskreletnog ultrazvuka kao jedne od pouzdanih i sigurnih tehnika neophodno za dijagnozu i praćenje Bekerove ciste.

Abstract

Introduction The Baker's cyst is a synovial cyst developing in the back of the knee by distension of the gastrocnemius muscle bursa. **Aim:** To assess presence of Baker's cyst using ultrasonographic examination in patients with primary knee osteoarthritis. **Material and method:** In this prospective study, we followed 82 outpatients with knee osteoarthritis (OA). Diagnose was based on ACR criteria for knee osteoarthritis. The investigation has been carried out in the Special Hospital for Rheumatic Diseases, Novi Sad, in 2012. Exclusion criteria were: knee osteoarthritis connected to previous joint trauma (secondary osteoarthritis) and inflammatory rheumatic disease. For every patient a radiological examination of the knee was done. The knee radiograph was done in accordance to the valid protocol (standing position, flexed knee) and before ultrasonographic examination of the knee. Knee ultrasonography has been done using Voluson 750 apparatus, in accordance to the valid protocol of joint examinations. **Results:** The average age of patients was 61.8±11.88 years. Females were prevalent (80.15%). The clear radiological presentation of the knee OA was present in more than 90% of patients with Kellgren Lawrence score 2 or 3, while only a few of them had score 4. During ultrasonographic examination, Baker's cyst was found in 40.2% patients, while in two patients ruptured Baker's cyst was found. Clinical finding of Baker's cyst was confirmed in 29.26% patients. Although the positive correlation was found ($r=0.38$, $p<0.01$) it was rather weak. **Conclusion:** The Baker's cyst is often connected with primary knee osteoarthritis and cannot be confirmed solely by clinical examination. Therefore use of muscle-skeletal ultrasonogram, as a reliable and safe method, is necessary for diagnosis and follow-up of Baker's cyst.

LITERATURA

- Lindgren PG, Willen R. Gastrocnemio-semimembranous bursa and its relation to the knee joint. I. Anatomy and histology. *Acta Radiologica* 1997;18:497-512.
- Chi-Sheng C, Say-Tsung L, Hsin-Yi L, Chi-Ching Ch, Tsung-Yun H.,Feng-Cheng L., Jenn-Huang L et al Prevalence of Baker's cysts in painful primary osteoarthritis of the knee: a musculoskeletal ultrasound study, *Formosan Journal of Rheumatology* 2008;22:43-4.
- Wolfe RD, Colloff B. Popliteal cysts. An arthrographic study and review of the literature. *J Bone Joint Surg* 1972;54A:1057-63.
- Carpenter JR, Hattery RR, Hunder GG, Bryan RS, McLeod RA. Ultrasound evaluation of the popliteal space: comparison with arthrography and physical examination. *Mayo Clin Proc* 1976;51:498-503.
- Lieberman JM, Yulish BS, Bryan PJ, New-man AJ. Magnetic resonance imaging of ruptured Baker's cyst. *Can Assoc Radiol J* 1988;39:295-7.
- Brady HR, Quigley C, Stafford FJ, Bresni H B, Hourihane B, FitzGerald MX. Popliteal cyst rupture and the pseudothrombophlebitis syndrome. *Ann Emerg Med* 1987;16:1151-4.
- Petros DP, Hanley F, Gilbreath P, Toon RD. Posterior compartment syndrome following ruptured Baker's cyst. *Ann Rheum Dis* 1990;49:944-5.
- Lazarus ML, Ray CE, Maniquis CG.. MRI findings of concurrent acute DVT and dissecting popliteal cyst. *Magn Reson Imaging* 1994;12:155-8.
- Handy JR. Popliteal cysts in adults: a review. *Semi Arthritis Rheum* 2001; 31:108-18
- Altman, E. Asch, D. Bloch, G. Bole, D. Borenstein, K. Brandt, et al. The American College of Rheumatology criteria for the classification and reporting of osteoarthritis of the knee. *Arthritis Rheum* 1986;29:1039-1049.
- Buckland-Wright C. Review of the anatomical and radiological differences between fluoroscopic and non-fluoroscopic positioning of osteoarthritic knees. *Osteoarthritis and Cartilage*.2006;14(1): 19–31.
- Beggs I, Bianchi S,Angel-Bueno S, Cohen M, Court-Payen M et al.Musculoskeletal Ultrasound Technical Guidelines, Knee.European Society of MusculoSkeletal Radiology. Available from: www.essr.org/html/img/pool/knee.pdf
- Filipović K, Naumović N, Zvekić-Svorcan J, Bobić B. Korelacija WOMAC i Lekejn indeksa kod bolesnika sa osteoartrozom kolena. *MD-Medical Data* 2014;6(1):45-49.
- Naredo E, Cabero F, Palop MJ, Collado P, Cruz A, Crespo M. Ultrasonographic findings in knee osteoarthritis: a comparative study with clinical and radiographic assessment. *Osteoarthr Cartilage* 2005;13:568-74.
- Fam A, Wilson SR, Holmberg S. Ultrasound evaluation of popliteal cysts in osteoarthritis of the knee. *J Rheumatol* 1982;9:428-34.
- Chiou CS, Liao ST ,Liu HY, Chang CC, Hou TY et al.Prevalence of Baker's cysts in painful primary osteoarthritis of the knee: a musculoskeletal ultrasound study, *Formosan Journal of Rheumatology* 2008;22:43-4.
- Olmos M, Mari- Bonmati L, Liomabart Ais L, Dosda- Munoz R.Prevalence and characteristics of complications of Baker cysts by MRI. *Rev Clin Esp* 2001;201(4):179-83.
- Jacobson JA Musculoskeletal ultrasound and MRI: which do I choose? *Semin of musculoskel radiology*,2005;9(2):135-49.
- Ward EE, Jacobson JA, Fessell DP, Hayes CW, Holsbeeck MV. Sonographic detection of Baker's cysts: comparison with MR imaging. *AJR* 2001;176:373-80.

■ Rad je primljen 01.11.2014. Prihvaćen 05.11.2014.